

Pearls ASA Kongress 2008  
Marianne Eggenberger

Fälle aus der Praxis der  
Aurikulomedizin mit Bedeutung für  
die Praxis-Strategie ( RAC !)

Dentalherd-Toxine attackieren  
die Gelenke

Eine eindruckliche Fallgeschichte, die  
für weitere erlebte  
Krankengeschichten Beispiel ist

Fallgeschichte

- 62-jährige Patientin meldet sich wegen akut aufgetretenen Gelenkbeschwerden am rechten Daumen, Oberarm- Schulter- Nackenbereich, Achillessehne begleitet von Pollakiurie ohne Dysurie und wünscht vorgängig einer komplizierten schulmedizinischen Abklärung meine Intervention

Gelenkbeschwerden  
multilokalisiert , *nicht* traumatisch

Vorgehen Schulmedizin:

- Anamnese
- Abklärung in der Rheumatologie
- Klinische Abklärung
- Labor
- aufwändige Therapie
  - Langzeitmedikation , oft symptomatisch

Vorgehen in der  
Aurikulomedizin:

- Anamnese
  - **Systematische Störherdsuche**  
Schnellverfahren mit **Kabeltest**
- Therapie:  
Störherde eliminieren,  
danach symptomatisch  
mit Akupunktur,  
Phytotherapie ergänzend.

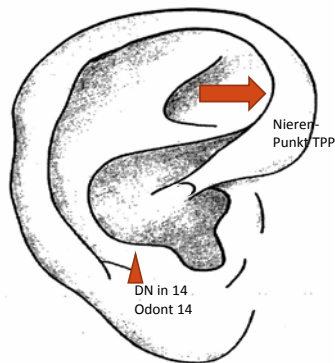
Fall einer 62j Patientin

Beschwerden in verschiedenen Gelenken  
Rechts: Daumen, Oberarm, Schulter-  
Nacken, Achillessehne  
Pollakiurie  
Verdauung gut,  
Schlaf gestört durch Armschmerz  
Medis -Sortis, Eltroxin

Rechtshänderin, keine Inversion, latente  
Oszillation MgO +: überstarker  
Störherd Typ A (offen) :  
Bereich **Odonton 14**

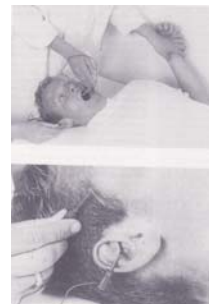Resonanz auf  
**Zahnfleischtasche-** und  
**Streptokokken-Nosode**

TPP= tiefer pathol. Pkt: **Niere**, das  
symptomgebende Organ



Kabeltest als Schnelldiagnose –  
Hilfsmittel

aus Strittmatter der Störherd und seine Entstehung (Hippokrates)



### Kabel

Zur Übermittlung der Information  
Metallkabel  
Glasfaserkabel

Kabel an den beiden Enden  
isolationfrei

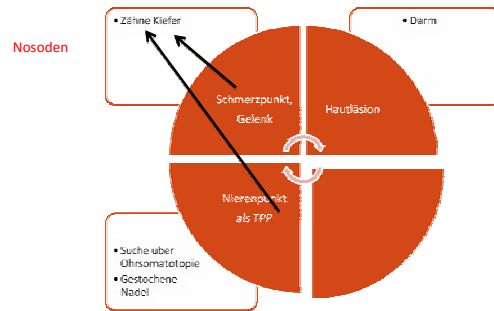
Welche Dinge haben miteinander  
etwas zu tun ?

Der RAC erlaubt uns über das  
Resonanzphänomen identische  
Informationen zu lokalisieren

In unserem Fall findet sich Resonanz  
zwischen den schmerzenden  
Gelenken und dem betroffenen  
Zahnbereich



### Kabelende ansetzen an.....



### Nosoden

Nosoden tragen die spezifische  
elektromagnet. Information einer  
Krankheit, Keimes etc  
Nosoden ergeben RAC über den  
Symptomorganen

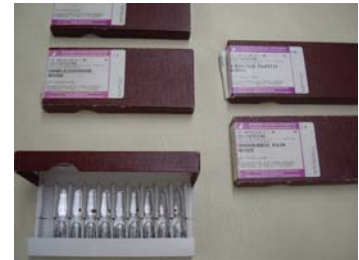- Karies
- Periodontitis/Perimplantitis
- Gingivitis
- Gingivitis ulcerosa
- Zahnfleischtasche
- Pulpitis chronica
- Gangränöse Pulpa

- Streptokokken
- Strepto viridans
- Strepto hämolyticus
- Staphylokokken



### Nosoden

Einzelne Potenzampullen erlauben es,  
lokal an den fraglichen Zähnen zu  
prüfen



### Wichtige Nosoden aus der Zahnheilkunde

**Nutzen**  
über das  
Resonanzphänomen mit  
entsprechenden Nosoden

wird gelegentlich die Läsion  
nachweisbar, lange bevor sich  
die Gewebeveränderung  
klinisch oder im  
röntgenologischen Befund  
manifestiert

Ein durch die Stimulation unter Nosodentherapie zu ergattern und um  
Nebenwirkungen durch medikamentöse Substanzen zu verhindern, ist eine  
Frühdiagnostik mit Akupunktur und alternativer Physiotherapie indiziert.

#### Wichtige Nosoden aus der Zahnheilkunde

- Karies
- Gingivitis, Zahnfleischwunde, Parodontitis
- Verschiedene Mandibula, Strepto- und Staphylokokken, Akutostomy, Herpes,  
"Karies"
- Periodontitis ( auch wichtig nach Extraktionen, Füllungen)
- Otitides mit verschiedenen Utiengruppen
- Grauisma
- Reizierter Zahn
- Zysten (radikale, Stillkalt)
- Pulpitis (akut, chron)
- Gangränöse Pulpa
- Meningitis und evtl. andere Einzelblinderkrank
- Sinusitis, Kariesbakteriologie, Mandibulitis als wichtige  
Nachtherapieempfehlung

Nosoden in Potenzampullen erlauben die spezifische Resonanzpunkte in  
Diagnostik und Therapie einzuweisen

### Zahnstörherd

Anamnestic: Gelenkschmerz

Aurikulomedizin: Problemzahn

Nosoden erleichtern über  
Resonanzphänomen eine  
Diagnose

Resonanz über Zahngebiet lokal,  
über Schmid-Bahrpunkt (KA)  
oft Resonanz auch über den  
schmerzhaften Gelenken

ausserdem lohnt es sich auch  
mit den gefundenen Nosoden  
Leber- und Nierenpunkte auf  
Resonanz abzusuchen

- Bei meiner Patientin fand  
ich RAC auf  
Zahnfleischtasche und  
Streptokokken über  
Problemzahn und  
betroffenen Gelenken
- TPP (Symptompunkt):  
Niere (Pollakiurie)
- Zugehörige Blüte: Violet  
KBE (kalif. Blütenessenz)  
therapeutisch einsetzbar



### Therapeutische Mundpflege

Echinacea flüssig  
Tebodont Gel (Teebaumölprodukt)  
Elmex Interdentalbürstchen  
(2,3,4 mm)

Mit diesen einfachen Mitteln heilen  
i.d.R. die Herde ab

Nur ausnahmsweise wird der Zahnarzt  
eingreifen müssen



## Verlauf und Katamnese

- Bereits 3 Wochen nach der Erstkonsultation sind die diffusen Gelenkschmerzen fast verschwunden (Toxine brauchen gelegentlich einige Zeit, das Mesenchym wieder zu verlassen), der gingivale Störherd am Zahn 14 ist nicht mehr nachweisbar.
- Da ich die Patientin persönlich kenne, verfüge ich über eine nun 4-jährige Katamnese.
- Gelenkschmerzen dieser Art sind keine mehr aufgetreten

## Take home message

- Auch gepflegtes Gebiss kann Herde bergen
- Bei scheinbar grundlos plötzlich auftretenden Gelenkbeschwerden **nach Störherden suchen**
- **Kabelmethode** ist schnell und zielgerichtet
  
- Wie viele durch Zahn-Störherde bedingte Krankheiten könnten wohl bei Altersheiminsassen gefunden werden?