

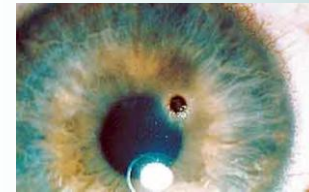Augenlicht / Augenärztliche Notfälle



Theo Signer, Leitender Arzt
Edy Riesen, Hausarzt

Geleisearbeiter 45-jährig, verspürt seit gestern Abend Kratzen unter rechtem Oberlid. Arbeitet mit Fräsen und Trennscheiben und kennt die Geschichte. Sie sollen ihm den Fremdkörper rausnehmen, dann könne er wieder arbeiten. Subtarsal finden Sie nichts. Bei 14.00 Uhr und „ausserhalb der optischen Achse“ auf der Cornea zeigt sich ein dunkler Fremdkörper mit bräunlichem Saum.

Geleisearbeiter mit schmerzhaftem und rotem Auge



Lösung: Hornhautfremdkörper

- Fremdkörperentfernung
- Antibiose/Vitamin A Augensalbe
- Druckverband
- Verlaufskontrolle
- keine Kortisontropfen

38-jähriger Automechaniker hat um ca. 08.00 Uhr „schnell“ etwas geschweisst und klagt nun um 15.00 Uhr über zunehmende Schmerzen an beiden Augen. Wird von einem Kollegen gebracht mit der **Vermutung „Schweissblende“**.

Schweissblende



VISTA KLINIK

Lösung: Schweißblende

- Maxitrol AS
- Befeuchtung
- Schmerztherapie per os
- ggf. Druckverband
- Verlaufskontrolle 1-2 Tage

7

VISTA KLINIK

Verätzung

Mit „irgendeiner“ Säure vor 10 Minuten. Hausfrau, 38-jährig wird gebracht von Nachbarin. Man habe „kurz“ gespült.

Was unternehmen Sie?

8

VISTA KLINIK

Verätzungen mit irgendeiner Säure



9

VISTA KLINIK

Lösung: Verätzung

- Novesin / Teracain Analgesie
- Spülen mit NaCl 0.9%, H₂O → Ø Pufferlösungen!!
- Fremdkörperentfernung
- Ascorbinsäure (2g pro Tag)
- Tetracycline (Kollageninhibitor)
- Chirurgie: Tenotomie, Stammzelltransplantation, Lidkorrektur

10

VISTA KLINIK

Ein rüstiger 70-jähriger Herr, der unter anderem am Morgen einen Betablocker und auf die Nacht ein Antidepressivum bekommt, klagt über einen vor allem am Morgen **verkrusteten Lidrand** und rote Augen. Er habe Fucithalmic von seinem Nachbarn bekommen und seit drei Tagen appliziert, was aber nicht viel bringe.

11

VISTA KLINIK

Verkrusteter Lidrand und rote Augen



12

VISTA KLINIK

Lösung: Blepharitis

- Lidrandhygiene
 - mechanisch (Tupfer, Massage)
 - Babyshampoo
 - Umschläge (Tee, Wasser)
- Steroide
- Antibiotika lokal und systemisch
- dermatologische Abklärung

13


VISTA KLINIK

55 jährige Bauernfrau kommt mit seit zwei Tagen akut **geschwollenem Unterlid**, wobei vor allem eine Stelle aufgetrieben ist. Sie habe das jetzt schon das dritte Mal innerhalb eines Jahres.

14

VISTA KLINIK

Akute schmerzhaftes Schwellung am Unterlid



15

VISTA KLINIK

Lösung: Hordeolum



- ev. leichte Massage
- warme Umschläge
- Inszision bei Abszessbildung
- systemische Antibiose
- Exzision im abgekapselten Stadium

16

VISTA KLINIK

Sonniger, windiger Maientag mit 23 Grad. Um 16.00 Uhr kommt 15 jähriges Mädchen mit einer Chemosis der Augen links deutlicher als rechts. Bisher keine Pollinosis bekannt.

Was machen Sie?

In der Dorfschule grassiert gerade eine **epidemische Conjunctivitis**.
DD: Infekt oder Allergie?

17

VISTA KLINIK

Grippesymptome

beide Augen rot und Schmerz, Lymphadenopathie



18

VISTA
KLINIK

Lösung: Adenovirale Konjunktivitis „Epidemica“

- konservativ
- Befeuchtung
- ggf. Steroide, Heparintropfen
- Pseudomembranentfernung
- ggf. topisch Antibiotika

19

VISTA
KLINIK

Eine junge Dame heiratet am nächsten Tag und kommt verzweifelt zu Ihnen mit roten Augen.

Was unternehmen Sie? Welche Überlegungen stellen Sie an?

Wäre das ausnahmsweise ein Fall für ein Kombinationspräparat mit Cortison, damit „sicher aus rot weiss wird“.

20

VISTA
KLINIK

Braut am Vorhochzeitstag: rote Augen sonst gesund



21

VISTA
KLINIK

Lösung: Allergische Rhinoconjunctivitis

- Kontakt mit Allergen (Latex) meiden
- topisch Mastzellstabilisator
- topisch Antihistaminica
 - Opatanol
- ggf. allergologische Abklärung

22

VISTA
KLINIK

Kindergärtnerin kommt mit Kratzen im Auge. Ein Kind habe sie vielleicht mit dem beim Spiel mit dem Fingernagel im Auge erwischt?


Als sie die vermeintliche Erosio corneae mit Fluorescein anfärben, entdecken Sie eine deutliche „dendritische“ Figur, also doch kein einfacher Kratzer?

23

VISTA
KLINIK

Akuter Schmerz einseitig ohne Trauma

Visusabfall und Photophobie



24

VISTA KLINIK

Lösung: Herpes Keratitis „Dendritica“

- antivirale Therapie
 - Zovirax AS 5x1
(=Acycloguanosine 3% für 2 Wochen)

25

VISTA KLINIK

Primarschüler wird von der besorgten Mutter als Notfall um 19.30 Uhr gebracht. Er habe einen kleinen Gummiball (Grösse wie Pingpongball) aufs rechte Auge bekommen und sehe etwas verschwommen.

26

VISTA KLINIK

Fussballspiel mit missglücktem Gummiballspiel



27

VISTA KLINIK

Lösung: Contusio bulbi

- Ruhe, Leseverbot
- Analgesie, Kühlung
- Kontrolle Netzhaut in Mydriase nach 5 Tagen, ggf. Ultraschall
- Druckkontrolle, Netzhautkontrolle über 6-12 Monate

28

VISTA KLINIK

Schmerzhaftes Auge, tiefrot, weissliche Knoten



29

VISTA KLINIK

Lösung: Noduläre Skleritis

- Internistische Abklärung
 - Wegener Granulomatose
 - Lupus erythematoses
 - Panarteritis nodosa
 - Lues, Arteritis temporalis
- Steroide (lokal/systemisch)
- Immunsuppression

30

VISTA KLINIK

Akute dolente Schwellung medialer Kantus



31

VISTA KLINIK

Lösung: Akute Dacrocystitis

- Systemisch Antibiose
- Stichinzision
- Dacryocystorhinostomie (DCR)

32

VISTA KLINIK

Teil II

- Amaurosis fugax
- Glaukom
- Amotio rhegmatogen

33

VISTA KLINIK

Amaurosis fugax

- Blutdruck, Blutbild
- Carotisdoppler, Echocardi
- CRP, BSG
- Ausschluss Riesenzellarteriitis
 - ggf. Arteria temporalis Biopsie ~ bis 48 h nach Therapiebeginn

34

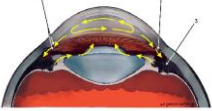
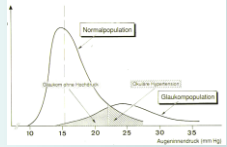
VISTA KLINIK

Glaukom: Physiologie des Augen Druckes

Mittlerer Augen Druck liegt bei 15 mmHg (liegt über dem Gewebedruck anderer Organe)

Kammerwasser Abfluss

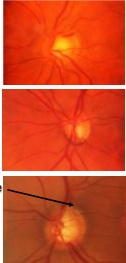
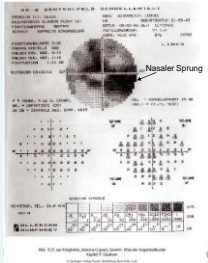
- transtrabekulärer (direkter) Abfluss 85 %
- uveoskleraler (indirekter) Abfluss 15 %

35

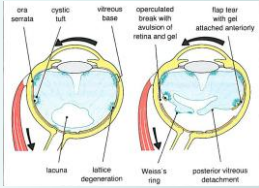
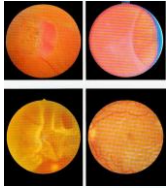
VISTA KLINIK

Glaukom: Papille - Gesichtsfeld

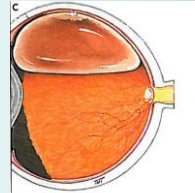
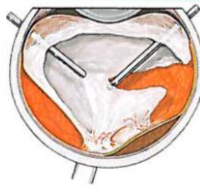


36

Amotio rhegmatogen



Amotio rhegmatogen



Besten Dank für Ihre Aufmerksamkeit

Herzlichen Dank an E. Strauss für die Unterstützung bei der Vortragsrealisierung